

**M/S : médecine sciences**



**Antonmarchi, dernier médecin de Napoléon : requiem pour un faussaire**

**Le compte rendu d'autopsie publié en 1825 est un plagiat !**

**Antonmarchi, last physician of Napoleon : requiem for a forger.**

**Autopsy report published in 1825 is a plagiarism !**

Roland Jeandel and Jacques Bastien

Volume 22, Number 4, avril 2006

URI: <https://id.erudit.org/iderudit/012818ar>

[See table of contents](#)

Publisher(s)

SRMS: Société de la revue médecine/sciences  
Éditions EDK

ISSN

0767-0974 (print)  
1958-5381 (digital)

[Explore this journal](#)

Cite this article

Jeandel, R. & Bastien, J. (2006). Antonmarchi, dernier médecin de Napoléon : requiem pour un faussaire : le compte rendu d'autopsie publié en 1825 est un plagiat ! *M/S : médecine sciences*, 22(4), 434–436.

Tous droits réservés © M/S : médecine sciences, 2006

This document is protected by copyright law. Use of the services of Érudit (including reproduction) is subject to its terms and conditions, which can be viewed online.

<https://apropos.erudit.org/en/users/policy-on-use/>

**Érudit**

This article is disseminated and preserved by Érudit.

Érudit is a non-profit inter-university consortium of the Université de Montréal, Université Laval, and the Université du Québec à Montréal. Its mission is to promote and disseminate research.

<https://www.erudit.org/en/>

## Chroniques historiques

# Antonmarchi, dernier médecin de Napoléon : requiem pour un faussaire

## Le compte rendu d'autopsie publié en 1825 est un plagiat !

Roland Jeandel, Jacques Bastien

Napoléon décéda le samedi 5 mai 1821, à l'âge de 51 ans, après 5 ans et demi d'exil à Sainte-Hélène, petite île perdue au milieu de l'Atlantique sud.

Cent quatre vingt-cinq ans plus tard, la détermination de la cause de sa mort continue de susciter des interrogations. A-t-il été empoisonné par ingestion de « mort au rat » ? Était-il intoxiqué par l'arsenic ou le calomel ? Avait-il un cancer de l'estomac ? Était-il tuberculeux ? Est-il possible d'avoir rétrospectivement une certitude diagnostique ? Autant de questions qui ont suscité une multitude de travaux [1-8] et divisé médecins et historiens.

L'utilisation de techniques sophistiquées d'expertise médico-légale permet de répondre, il y a quelques années, à certaines interrogations concernant une éventuelle intoxication [5]. Toutefois, la cause précise du décès demeure inconnue et à défaut de pouvoir exhumer le corps de l'Empereur pour effectuer de nouvelles investigations, les médecins continueront d'utiliser cette source précieuse d'analyse et de recherche que constituent les documents émanant de proches et de témoins l'ayant côtoyé durant son exil. Parmi ces documents, le rapport d'autopsie publié en 1825 par le docteur Francesco Antonmarchi est considéré par la plupart des auteurs comme une référence incontournable.

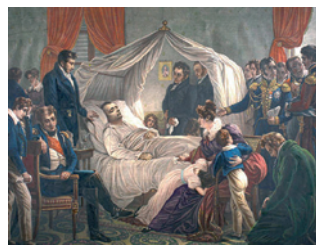### Cinq rapports d'autopsie

Napoléon fut autopsié par Antonmarchi le 6 mai 1821, le lendemain du décès en présence de 17 personnes dont 7 médecins anglais.

Trois rapports d'autopsie furent rédigés les 6, 7 et 8 mai par Antonmarchi [1, 9], sir Thomas Reade [9] et le docteur Thomas Shortt [1, 9].

Très proches, ils s'accordaient, entre autres, sur la présence de poumons sains et d'une lésion gastrique d'aspect tumoral.

Un compte rendu publié en 1823 par le médecin anglais Walter Henry [1, 9], qui avait refusé de co-signer le compte rendu de



R. Jeandel :  
Service d'anatomie  
pathologique,  
Centre Hospitalier de Meaux,  
6-8, rue Saint-Fiacre, BP 218,  
77104 Meaux Cedex, France.  
[r-jeandel@ch-meaux.fr](mailto:r-jeandel@ch-meaux.fr)

J. Bastien :  
11, rue du château,  
77470 Monceaux-Les-Meaux,  
France.

Shortt en 1821 pour des raisons qui nous sont inconnues, était peu différent des précédents, mis à part la description d'un aspect efféminé de l'Empereur avec une atrophie des organes génitaux.

Enfin, en 1825, Antonmarchi publia, dans ses Mémoires, un second compte rendu d'autopsie [9, 10] plus détaillé que celui qu'il avait écrit précédemment, avec de nombreux ajouts, concernant notamment les poumons, décrits comme suspects de tuberculose.

### Francesco Antonmarchi

D'origine corse, Francesco Antonmarchi (1789-1838) étudia la médecine en Italie. Docteur en philosophie et en médecine en 1808, il devint docteur en chirurgie quatre ans plus tard. En 1813, il fut nommé prosecteur du célèbre anatomiste Paolo Mascagni à l'Université de Florence.

Lorsqu'il fut recruté, à Rome, par la famille de Napoléon et le cardinal Joseph Fesch, pour remplacer l'irlandais Barry E. O'Méara, médecin personnel de l'Empereur depuis le début de son exil, il avait peu exercé la médecine clinique et possédait avant tout une expérience et des compétences en anatomie et en anatomie pathologique.

Arrivé à Sainte-Hélène en septembre 1819, il restera le médecin de l'Empereur jusqu'à son décès, le 5 mai 1821.

Peu apprécié par certains, le jugeant « léger, bavard, vaniteux et assez ignorant » [8] ou manquant de cœur et de compétence [7], il est réhabilité par d'autres, dont le chirurgien François Paoli, qui mettent en avant ses qualités professionnelles, son « dévouement de médecin » et son « immense générosité » [11, 12].

## Découverte d'un plagiat

Désireux de savoir comment étaient définies, dans la littérature médicale française des années 1820-1825, les pathologies dont l'Empereur était atteint, l'un de nous (J. Bastien) découvrit une étonnante supercherie en parcourant les Revues de médecine de l'époque. À la lecture d'un article du Dr Rullier, publié en 1823 dans les *Archives générales de médecine* (Figure 1), intitulé : « *Note sur un petit engorgement cancéreux de l'estomac, extrêmement circonscrit, perforé à son centre, et suivi de l'épanchement des aliments dans l'abdomen* » [13], il apparut que des paragraphes entiers étaient similaires à ceux que fera Antonmarchi, deux ans plus tard, dans son second rapport d'autopsie. Il ne s'est pas simplement inspiré de descriptions morphologiques faites par Rullier mais a carrément fait un « copier-coller » en changeant à peine la taille des lésions.

Les extraits reproduits dans l'*Encadré* témoignent des similitudes, surlignées en gras.

Il est quasiment certain qu'Antonmarchi eut l'occasion de lire cet article car, dans le même numéro des *Archives Générales de Médecine*, le Pr Duméril, professeur de physiologie à la faculté de médecine de Paris, faisait l'éloge de ses compétences en anatomie à l'occasion de l'édition d'un ouvrage comportant des planches anatomiques gravées et dessinées sous la direction de son maître, le professeur Mascagni [14]. La découverte du plagiat des lésions intra-abdominales nous incita à rechercher si Antonmarchi avait utilisé d'autres « sources d'inspiration » susceptibles de nourrir son imagination, notamment pour les ajouts concernant le poumon gauche où sont signalés des « *tubercules et quelques petites excavations tuberculeuses* », mais sans succès.

## Conclusions

Le compte rendu d'autopsie publié en 1825 par Antonmarchi est précis et bien écrit. Rédigé par le dernier médecin de Napoléon, il a été privilégié par les auteurs intéressés par les causes du décès de l'Empereur, occultant les autres rapports d'autopsie rédigés précédemment.

### ● Extraits de l'article du Dr Rullier publié en 1823 [9, 13]

« L'abdomen nous présenta ce qui suit : distension du péritoine produite par une grande quantité de gaz très fétide ; [...] exsudation gélatineuse et albumineuse, revêtant dans toute leur étendue les deux parties ordinairement contiguës de la face interne du péritoine ; cette exsudation molle, diffulente, membraniforme et très mince, se détache avec beaucoup de facilité de toutes les parties qu'elle recouvre, et n'établit dès lors qu'une très faible adhérence entre les différentes circonvolutions de l'intestin [...]. La vésicule biliaire était presque vide, épaisse, comme racornie et sèche. Elle contenait un peu de bile tenue et grumeleuse. La face convexe du foie était unie intimement au diaphragme dans toute son étendue par une adhérence celluleuse amincie et serrée.

L'estomac nous parut d'abord dans l'état le plus sain : intégrité de ses orifices ; nulle trace d'irritation ou de phlogose sur sa membrane muqueuse. Mais en continuant d'examiner cet organe avec le plus grand soin, nous découvrîmes, sur la face antérieure, vers sa petite courbure et à trois travers de doigts du pylore, un léger engorgement comme squirreux, très peu étendu et exactement circonscrit. L'estomac était percé de part en part dans le centre de cette petite induration. L'ouverture arrondie, taillée obliquement en biseau aux dépens de la face interne du viscère, avait à peine trois à quatre lignes de diamètre en dedans, et une ligne et demie à deux lignes au plus en dehors. Son bord circulaire dans ce dernier sens était extrêmement mince, noirâtre, légèrement dentelé, et uniquement formé par la tunique péritonéale de l'estomac. Une surface ulcéreuse, lisse et grisâtre formait d'ailleurs les parois de cette espèce de canal qui avait de la sorte établi une communication libre, très étroite, comme lenticulaire, entre la cavité de l'estomac et celle de l'abdomen [...]. »

### ● Extraits du rapport d'autopsie publié par Antonmarchi en 1825 [5, 9, 10]

« L'abdomen présenta ce qui suit : Distension du péritoine, produite par une grande quantité de gaz ; Exsudation molle, transparente et diffulente revêtant dans toute leur étendue des deux parties ordinairement contiguës de la face interne du péritoine [...] Une bile extrêmement épaisse et grumeleuse remplissait et distendait la vésicule biliaire. Le foie, qui était affecté d'hépatite chronique, était uni intimement par sa face convexe au diaphragme ; l'adhérence se prolongeait dans toute son étendue, elle était forte, celluleuse et ancienne. La face concave du lobe gauche adhérait immédiatement et fortement à la partie correspondante de l'estomac, surtout le long de la petite courbure de cet organe, ainsi qu'au petit épiploon.

L'estomac parut d'abord dans un état des plus sains ; nulle trace d'irritation ou de phlogose, la membrane péritonéale se présentait sous les meilleures apparences. Mais, en examinant cet organe avec soins, je découvris sur la face antérieure, vers la petite courbure, et à trois travers de doigt du pylore, un léger engorgement comme squirreux très peu étendu et exactement circonscrit. L'estomac était percé de part en part dans le centre de cette petite induration [...] L'ouverture, arrondie, taillée obliquement en biseau, aux dépens de la face interne du viscère, avait à peine quatre à cinq lignes de diamètre en dedans et deux lignes et demie au plus en dehors ; son bord circulaire, dans ce sens, était extrêmement mince, légèrement dentelé, noirâtre, et seulement formé par la membrane péritonéale de l'estomac. Une surface ulcéreuse, grisâtre et lisse, formait d'ailleurs les parois de cette espèce de canal qui aurait établi une communication entre la cavité de l'estomac et celle de l'abdomen, si l'adhérence avec le foie ne s'y était opposée. [...] »

La découverte de similitudes avec un article médical publié par Rullier en 1823 prouve qu'il s'agit pour une grande part d'un plagiat. Cela est d'autant plus surprenant qu'on ne peut que s'interroger sur les raisons de cette falsification. Instruit, Antonmarchi maniait la langue française avec suffisamment d'aisance pour rédiger sans difficulté un compte rendu d'autopsie.

La description de lésions viscérales qu'aucun autre témoin n'avait rapportées, suggère une réelle volonté de tromperie. Voulait-il couper court aux rumeurs mettant en cause ses compétences médicales à Sainte-Hélène ? Apporter des éléments inédits aux nostalgiques de l'Empire ? Alimenter une propagande bonapartiste et discréditer les Britanniques en inventant des pathologies pouvant être liées aux conditions de détention de l'Empereur ? Bien qu'il eut fallu près de deux siècles pour que cette supercherie soit découverte, il conviendra désormais d'en tenir compte.

Il semble souhaitable, qu'à l'avenir, médecins et historiens intéressés par l'état clinique de l'Empereur à Sainte-Hélène et par les causes de

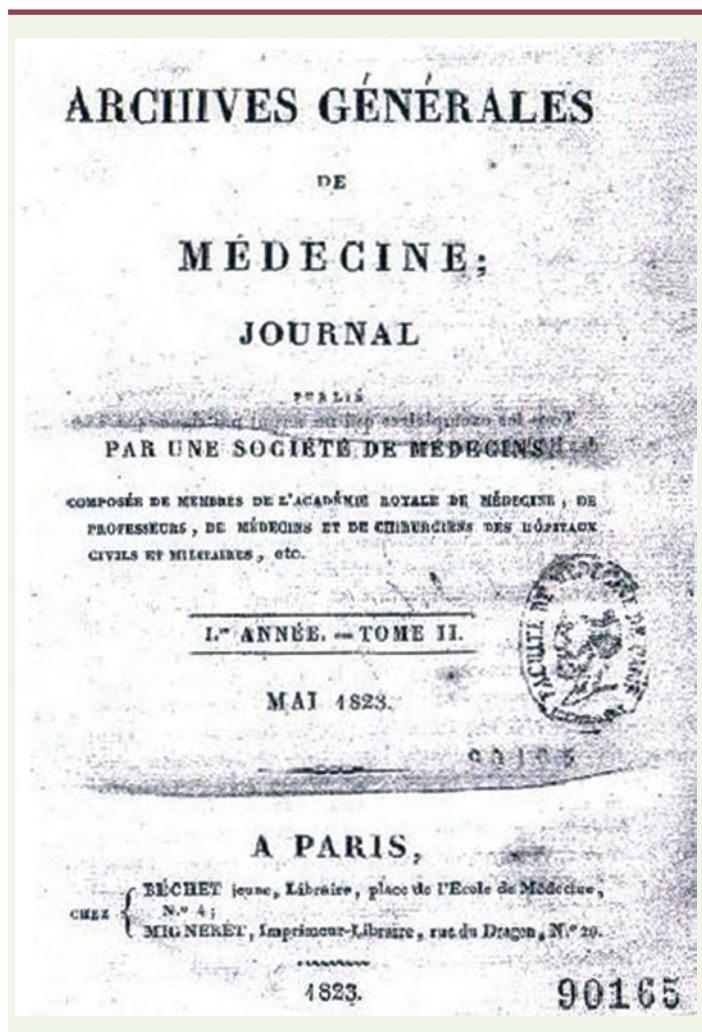
sa mort ne se réfèrent plus à ce compte rendu de 1825 et qu'ils considèrent comme suspect de mensonges tout ce qui ne figure pas dans les quatre autres comptes rendus d'autopsie rédigés par les médecins anglais et par Antonmarchi lui-même en 1821. ♦

**Antonmarchi, last physician of Napoleon : requiem for a forger.**

**Autopsy report published in 1825 is a plagiarism !**

## RÉFÉRENCES

1. Hillemand P. *Pathologie de Napoléon, ses maladies, leurs conséquences*. La Palatine, 1970 : 250 p.
2. Maury R, de Candé Montholon F. *L'énigme Napoléon résolue*. Paris : Albin Michel, 2000 : 256 p.
3. Macé J. Montholon a-t-il empoisonné Napoléon ? *Revue du Souvenir Napoléonien* 1998 ; 419 : 9-11.
4. Forshufvud S. *Napoléon a-t-il été empoisonné*. Paris : Plon, 1961 : 216 p.
5. Lemaire JF, Fornès P, Kintz P, Lentz T. *Autour de « l'empoisonnement » de Napoléon*. Paris : Nouveau Monde éditions/Fondation Napoléon, 2002 : 131 p.
6. Di Costanzo J. Napoléon à Sainte Hélène : les causes de la mort. *Hépatogastro* 2002 ; 2 : 75-80.
7. Godlewski G. Napoléon est-il mort d'un cancer ? *Revue de l'Institut Napoléon*. Octobre 1959-Janvier 1960 ; n° 73-74.
8. Ganière P. *Napoléon à Sainte Hélène*. Paris : Bibliothèque Amiot Dumont, 1957.
9. Bastien J, Jeandel R. *Napoléon à Sainte-Hélène. Etude critique de ses pathologies et des causes de son décès*. Le Publieur, 2005 : 220 p.
10. Antonmarchi F. *Les derniers moments de Napoléon*. 1819-1821. Nouvelle édition avec une introduction et des notes de Désiré Lacroix. Paris : Garnier frères, 1898. T1 : 350 p. T2 : 203 p.
11. Poulet J. Le vrai visage d'Antonmarchi, dernier médecin de l'Empereur. *Sem Hop Paris* 1969 ; 45 : 3394-402.
12. Paoli F. *Le Dr Antonmarchi ou le secret du masque de Napoléon*. PubliSud, 1996 : 350 p.
13. Rullier. Note sur un petit engorgement cancéreux de l'estomac, extrêmement circonscrit, perforé en son centre, et suivi de l'épanchement des aliments dans l'abdomen. *Arch Gén Méd* 1823 ; II : 380-7.
14. Planches anatomiques du corps humain, exécutées d'après les dimensions naturelles, accompagnées d'un texte explicatif, par F. Antonmarchi. Publiées par le comte de Lasteyrie, éditeur. 1<sup>er</sup> et 2<sup>e</sup> livraisons. Très grand in-folio, Paris, 1823.



**Figure 1.** Couverture de la revue Archives générales de Médecine de mai 1823 dans laquelle figure l'article du Dr Rullier.

**TIRÉS À PART**

R. Jeandel