

**M/S : médecine sciences**



## **Neuro-anatomie du traitement de l'espace Neuro-anatomy of space processing**

Michel Thiebaut de Schotten et Paolo Bartolomeo

Volume 22, numéro 2, février 2006

La peau

URI : <https://id.erudit.org/iderudit/012371ar>

[Aller au sommaire du numéro](#)

Éditeur(s)

SRMS: Société de la revue médecine/sciences  
Éditions EDK

ISSN

0767-0974 (imprimé)  
1958-5381 (numérique)

[Découvrir la revue](#)

Citer cet article

de Schotten, M. T. & Bartolomeo, P. (2006). Neuro-anatomie du traitement de l'espace. *M/S : médecine sciences*, 22(2), 105–107.

Tous droits réservés © M/S : médecine sciences, 2006

Ce document est protégé par la loi sur le droit d'auteur. L'utilisation des services d'Érudit (y compris la reproduction) est assujettie à sa politique d'utilisation que vous pouvez consulter en ligne.

<https://apropos.erudit.org/fr/usagers/politique-dutilisation/>

**Érudit**

Cet article est diffusé et préservé par Érudit.

Érudit est un consortium interuniversitaire sans but lucratif composé de l'Université de Montréal, l'Université Laval et l'Université du Québec à Montréal. Il a pour mission la promotion et la valorisation de la recherche.

<https://www.erudit.org/fr/>



diastolique dans le groupe traité par rapport au groupe placebo. Durant le suivi, 24 patients (12,5 %) développèrent des nouveaux HSB. Par rapport au groupe placebo, le groupe traité avait une diminution de 43 % du risque de nouveaux HSB (intervalle de confiance à 95 %, -7 % à 89 % ;  $p = 0,17$ ) et un volume moyen total de nouveaux HSB plus faible ( $0,4 \pm 0,8$  versus  $2,0 \pm 0,7$  mm<sup>3</sup> ;  $p = 0,012$ ). Cette différence était nettement plus marquée pour le groupe des patients ayant un grade sévère d'HSB sur la première IRM ( $0,0 \pm 0,0$  versus  $7,6 \pm 1,0$  ;  $p < 0,0001$ ), c'est-à-dire les plus exposés au risque de déclin cognitif et de démence.

Ces données confirment, pour la première fois, l'intuition des médecins et chercheurs : l'abaissement de la pression artérielle permet bien de diminuer le risque de lésions ischémiques cérébrales. Mais surtout, elles suggèrent que l'effet du traitement associant un inhibiteur de l'enzyme de conversion et un diurétique est particulièrement puissant puisque le volume des nouvelles lésions était 5 fois moins important chez les patients recevant le traitement actif que chez ceux sous placebo.

Ces résultats offrent des perspectives importantes en matière de prévention des troubles cognitifs liés à l'âge et aux facteurs vasculaires. Ils soulèvent de nouvelles questions : existe-t-il une sous-population de patients ayant une forte évolutivité de leur grade en HSB ? La prévention des HSB s'accompagne-t-elle d'une réduction du risque de démence ? L'effet préventif d'un traitement abaissant la pression artérielle s'observe-t-il dans des populations plus larges, comme par exemple chez les hypertendus n'ayant pas eu d'AVC ? D'autres traitements peuvent-ils également ralentir l'évolution des HSB ? Les réponses à ces questions nécessitent de mettre en place des études de grande taille comprenant la réalisation d'IRM cérébrales, donc onéreuses. Mais la question de la prévention des complications neurologiques de l'HTA, en particulier la prévention des démences, est un des futurs grands défis dans ce domaine. Il ne pourra être relevé que par une collaboration étroite entre épidémiologistes, cliniciens et spécialistes de l'imagerie cérébrale, comme dans l'étude IRM-PROGRESS. ♦

#### Blood pressure lowering and limitation of the cerebral microangiopathy

## RÉFÉRENCES

1. Kertesz A, Black SE, Tokar G, et al. Periventricular and subcortical hyperintensities on magnetic resonance imaging. Rims, caps and unidentified bright objects. *Arch Neurol* 1988 ; 45 : 404-8.
2. Longstreth WT, Manolio TA, Arnold A, et al. Clinical correlates of white matter findings on cranial magnetic resonance imaging of 3301 elderly people : the cardiovascular health study. *Stroke* 1996 ; 27 : 1274-82.
3. Bots ML, van Swieten JC, Breteler M, et al. Cerebral white matter lesions and atherosclerosis in the Rotterdam study. *Lancet* 1993 ; 341 : 1232-7.
4. Liao DP, Cooper L, Cai JW, et al. Presence and severity of cerebral white matter lesions and hypertension, its treatment, and its control : the ARIC study. *Stroke* 1996 ; 27 : 2262-70.
5. Dufouil C, de Kersaint Gilly A, Besancon V, et al. Longitudinal study of blood pressure and white matter hyperintensities : the EVA MRI cohort. *Neurology* 2001 ; 56 : 921-6.
6. Van Gijn J. White matters : small vessels and slow thinking in old age. *Lancet* 2000 ; 356 : 612-3.
7. Dufouil C, Alperovitch A, Tzourio C. Influence of education on the relationship between white matter lesions and cognition. *Neurology* 2003 ; 60 : 831-6.
8. Vermeer SE, Prins ND, den Heijer T, et al. Silent brain infarcts and the risk of dementia and cognitive decline. *N Engl J Med* 2003 ; 348 : 1215-22.
9. PROGRESS Collaborative Group. Randomised trial of a perindopril-based blood-pressure-lowering regimen among 6105 individuals with previous stroke or transient ischaemic attack. *Lancet* 2001 ; 358 : 1033-41.
10. Dufouil C, Chalmers J, Coskun O, et al. Effects of blood pressure lowering on cerebral white matter hyperintensities in patients with stroke : the PROGRESS (Perindopril protection against recurrent stroke study) magnetic resonance imaging substudy. *Circulation* 2005 ; 112 : 1644-50.

## NOUVELLE

### Neuro-anatomie du traitement de l'espace

Michel Thiebaut de Schotten, Paolo Bartolomeo

Inserm U.610, Pavillon Claude Bernard, Hôpital Pitié-Salpêtrière, 47, boulevard de l'Hôpital, 75013 Paris, France.  
[paolo.bartolomeo@chups.jussieu.fr](mailto:paolo.bartolomeo@chups.jussieu.fr)

> Les lésions de l'hémisphère droit provoquent souvent une « négligence spatiale gauche », trouble qui gêne la rééducation et qui a pour conséquence une réduction de l'autonomie et une réhabilitation sociale compromise.

L'étude de la négligence spatiale gauche est un élément important à la fois sur le plan clinique et aussi afin de mieux comprendre les mécanismes cérébraux du traitement de l'espace.

La localisation anatomique de ce trouble est restée controversée, les uns impliquant le lobule pariétal inférieur droit, les autres la partie antérieure du gyrus temporal supérieur.

La stimulation électrique peropératoire au cours d'intervention chirurgicale sur l'hémisphère droit a été utilisée pour explorer les fonctions visuo-spatiales. La stimulation du lobule pariétal inférieur et de la partie postérieure - et non pas

la partie antérieure du gyrus temporal supérieur - provoque une déviation vers la droite de la section médiane d'une ligne, mais la réponse la plus nette se produit lors d'une stimulation sous-corticale. Grâce à une nouvelle technique d'IRM, le *tracking* de fibres, nous avons pu montrer que la région stimulée correspondait à une voie pariéto-frontale, appelée le fasciculus occipito-frontal supérieur. Ainsi, il apparaît que la communication pariéto-

frontale est nécessaire à la perception symétrique de la scène visuelle.

Il est important de signaler qu'aucun des patients examinés quelques jours après l'exérèse de leur tumeur cérébrale n'avait de négligence spatiale gauche parce que le chirurgien avait pris soin de respecter la région sous-corticale sensible. Il conviendrait à l'avenir de vérifier systématiquement les fonctions visuo-spatiales afin de pouvoir les préserver au cours des interventions touchant la région temporo-pariétale.

Les capacités d'exploration de l'espace qui nous entoure et de sélection des informations reposent sur les mécanismes d'orientation de l'attention.

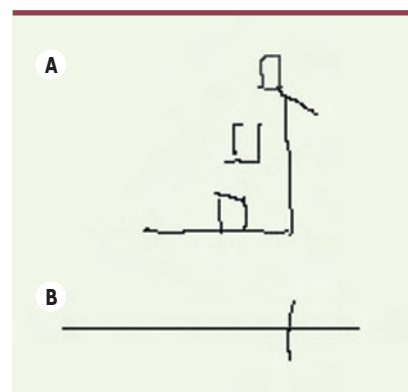
Des lésions cérébrales peuvent endommager ces mécanismes et provoquer, par exemple, une négligence spatiale unilatérale. Ce syndrome concerne environ 36 % des patients porteurs d'une lésion hémisphérique droite [1], soit plusieurs milliers de cas par an en France. Les patients atteints de cette pathologie se comportent en ignorant la moitié gauche du monde [2]. Ils ne mangent pas ce qui se trouve dans la moitié gauche de l'assiette, ne se rasent pas la partie gauche du visage et ne répondent pas quand ils sont interrogés du côté gauche. En dessinant de mémoire ou en copie une fleur ou une maison ils omettent les détails de gauche. Si on leur demande de marquer le milieu d'une ligne horizontale, ils le déplacent vers la droite (Figure 1). Sur le plan clinique, la négligence aggrave les handicaps en gênant la rééducation motrice [3] et induit par conséquent une réduction de l'autonomie. La réhabilitation sociale de ces patients est donc également compromise. Cette pathologie rend en effet impossible toute activité qui demande de l'attention, comme la conduite automobile ou plus simplement faire ses courses au supermarché. C'est pourquoi la compréhension des mécanismes de la négligence est importante pour fournir aux cliniciens des outils adaptés au diagnostic et au traitement dans la perspective d'une rééducation.

La recherche sur la négligence peut en outre contribuer à une meilleure compréhension des mécanismes cérébraux du traitement de l'espace. L'investigation des processus provoquant la négligence spatiale unilatérale est l'un des domaines les plus controversés en neurosciences cognitives, car il n'existe pas de consensus parmi les chercheurs sur les mécanismes de ce syndrome, ni même sur la localisation anatomique des lésions pouvant provoquer une négligence.

S'il est généralement admis que ces lésions intéressent le plus souvent le lobule pariétal inférieur droit, et plus particulièrement sa portion à la jonction avec le lobe temporal [4], une étude récente a valorisé plutôt une portion plus rostrale du gyrus temporal supérieur [5], au moins chez les patients n'ayant pas déficit de champ visuel associé.

Jusqu'ici peu considérées, les lésions de la substance blanche pourraient bien contribuer au comportement négligent et offriraient une issue explicative à la diversité des résultats offerts par les corrélations neuro-anatomiques. Chez le singe, D. Gaffan et J. Hornak [6] ont observé des signes de négligence après leucotomie pariétale ou lésion combinée du tractus optique et du corps calleux, mais pas après lésion du cortex frontal et/ou pariétal. Chez l'homme, F. Doricchi et F. Tomaiuolo [7] ont trouvé un maximum de superposition des lésions des patients négligents dans le

faisceau longitudinal supérieur, une voie de connexion longue entre régions postérieures et régions antérieures du cerveau. Récemment, nous avons pu explorer les bases neurales de la négligence au moyen d'une nouvelle méthode. Afin d'éviter des séquelles neurologiques lors de l'ablation des tumeurs cérébrales, les neurochirurgiens réveillent les patients pendant l'intervention (le cerveau n'a pas de récepteurs de la douleur), et inactivent temporairement de petites régions du cerveau (environ 5 mm<sup>2</sup>) avec des stimulations électriques. Si le patient montre des déficits neurologiques, arrête de parler ou produit des réponses incorrectes, le neurochirurgien laisse cette région intacte afin de préserver sa fonction. Dans la pratique clinique courante, seuls le langage et les fonctions sensori-motrices sont testés à l'occasion de telles interventions. En étendant cette procédure aux fonctions visuo-spatiales, nous avons pu explorer directement les mécanismes de la conscience spatiale au niveau des structures corticales et sous-corticales chez l'homme [8]. Nous avons demandé à deux patients soumis à l'ablation d'un gliome cérébral de bas grade de marquer d'un trait de crayon le centre d'une ligne horizontale à plusieurs reprises au cours de l'opération. Nous avons observé que, selon les zones du cerveau inactivées, les traits dessinés par les patients restaient centrés ou déviaient vers la droite. Les déviations se vérifiaient après inactivation du lobule pariétal inférieur et de la partie caudale du gyrus temporal supérieur, mais non de sa partie rostrale. Toutefois, l'inactivation de la substance blanche provoquait les déviations les plus importantes. Grâce à une nouvelle technique d'imagerie, le *tracking* de fibres, nous avons pu identifier précisément cette région critique de la substance blanche. Celle-ci correspondait à une route de communication entre le lobe frontal et le lobe pariétal peu connue à ce jour, appelée le faisceau occipito-frontal supérieur (Figure 2). Cette appellation vient de travaux anciens et semble aujourd'hui impropre. De récentes études montrent que l'origine postérieure de ce faisceau se situe plutôt dans le lobe pariétal que dans le lobe occipital [9]. Nos propres

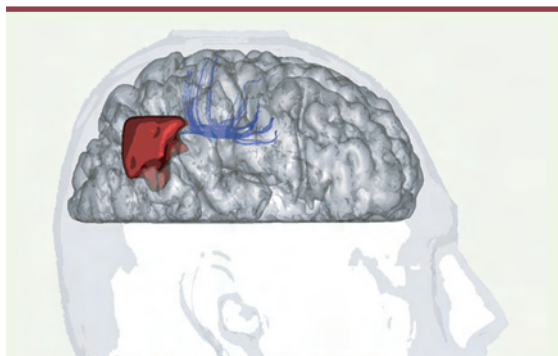


**Figure 1.** A. Copie d'un dessin. B. Section « médiane » d'une ligne par un patient présentant une négligence gauche.



résultats (Figure 2) sont en accord avec cette hypothèse.

Nous avons été heureux de constater qu'aucun des patients testés ne présentait de signes de négligence quelques jours après l'intervention. Ce résultat souligne l'importance de tester les fonctions visuo-spatiales durant les opérations neurochirurgicales,



**Figure 2. Reconstruction 3D du cerveau d'un des patients étudiés.** En rouge, l'exérèse chirurgicale. En bleu, la voie pariéto-frontale dont l'inactivation a provoqué une déviation à droite en bissection de lignes (© Archives of Neurology).

afin d'éviter le développement de troubles invalidants du traitement de l'espace.

Par ailleurs, nos résultats confirment qu'une disconnexion provoquée par des dommages de la substance blanche sur le trajet fronto-pariétal peut contribuer aux signes de négligence spatiale unilatérale. Ces résultats vérifient les modèles de traitement de l'es-

pace chez l'homme qui font appel non pas à une région corticale déterminée, mais à un vaste réseau pariéto-frontal situé dans l'hémisphère droit [10]. ♦

### Neuro-anatomy of space processing

#### RÉFÉRENCES

1. Azouvi P, Samuel C, Louis-Dreyfus A, et al. Sensitivity of clinical and behavioural tests of spatial neglect after right hemisphere stroke. *J Neurol Neurosurg Psychiatry* 2002; 73 : 160-6.
2. Bartolomeo P, Chokron S. Levels of impairment in unilateral neglect. In : Boller F, Grafman J, eds. *Handbook of neuropsychology*. Amsterdam : Elsevier Science Publishers, 2001 : 67-98.
3. Denes G, Semenza C, Stoppa E, Lis A. Unilateral spatial neglect and recovery from hemiplegia : a follow-up study. *Brain* 1982; 105 : 543-52.
4. Vallar G. Extrapersonal visual unilateral spatial neglect and its neuroanatomy. *Neuroimage* 2001; 14 : S52-8.
5. Karnath HO, Ferber S, Himmelbach M. Spatial awareness is a function of the temporal not the posterior parietal lobe. *Nature* 2001; 411 : 950-63.
6. Gaffan D, Hornak J. Visual neglect in the monkey. Representation and disconnection. *Brain* 1997; 120 : 1647-57.
7. Doricchi F, Tomaiuolo F. The anatomy of neglect without hemianopia : a key role for parietal-frontal disconnection? *NeuroReport* 2003; 14 : 2239-43.
8. Thiebaut de Schotten M, Urbanski M, Duffau H, et al. Direct evidence for a parietal-frontal pathway subserving spatial awareness in humans. *Science* 2005; 309 : 2226-8.
9. Catani M, Howard RJ, Pajevic S, Jones DK. Virtual in vivo interactive dissection of white matter fasciculi in the human brain. *Neuroimage* 2002; 17 : 77-94.
10. Mesulam MM. Spatial attention and neglect : parietal, frontal and cingulate contributions to the mental representation and attentional targeting of salient extrapersonal events. *Phil Trans Roy Soc Lond B* 1999; 354 : 1325-46.

## NOUVELLE

### Notre interglaciaire a-t-il un analogue dans le passé ?

Rachid Cheddadi, Jacques-Louis de Beaulieu, Jean Jouzel, Valérie Andrieu-Ponel, Jeanne-Marine Laurent, Maurice Reille, Dominique Raynaud, Avner Bar-Hen

> La période géologique du quaternaire récent a enregistré des changements climatiques importants et cycliques qui ont été principalement liés aux variations de l'orbite de la Terre. La théorie astronomique des paléoclimats (théorie de Milankovitch) décrit ces changements de l'insolation reçue par la Terre. L'impact a été important sur la végétation à différentes latitudes et longitudes. Durant les quatre derniers cycles climatiques (450 000 ans [450 ka] environ), la végétation en Europe occidentale a connu des situations extrêmes en termes de climats et de type d'écosystème-

mes. Les périodes glaciaires ont été dominées par une végétation herbacée et les périodes interglaciaires par des forêts. Les interglaciaires sont des périodes où la végétation se développe en quelque sorte de façon analogue à celle que nous connaissons aujourd'hui, avec une concentration atmosphérique de CO<sub>2</sub> similaire, des calottes glaciaires très réduites, un niveau marin plus élevé et un climat comparable. La stabilité, la durée, et l'analogie des interglaciaires passés avec celui

R. Cheddadi, J.M. Laurent : Institut des Sciences de l'Évolution, UMR CNRS 5554, 34090 Montpellier, France.

J.L. de Beaulieu, V. Andrieu-Ponel, M. Reille :

Institut Méditerranéen d'Écologie et de Paléocécologie, UMR CNRS 6116, Faculté des Sciences de Saint-Jérôme, Case 451, 13397 Marseille Cedex 20, France.

J. Jouzel : Laboratoire des Sciences du Climat et de l'Environnement, CEA-CNRS, 91198 Gif-sur-Yvette, France.

D. Raynaud : Laboratoire de Glaciologie et Géophysique de l'Environnement, CNRS, BP96, 38402, Saint-Martin d'Hyères Cedex, France.

A. Bar-Hen : Université Aix-Marseille III, FST Saint-Jérôme, LATP, 13397 Marseille Cedex 20, France.

[cheddadi@isem.univ-montp2.fr](mailto:cheddadi@isem.univ-montp2.fr)

que vivons (dit Holocène) est toujours une question débattue, principalement en raison de l'impact des activités humaines en relation avec les gaz à effet de serre. Ainsi, pour tenter de prévoir les impacts futurs du climat sur les écosystèmes il est essentiel d'étudier la relation « climat/