

**M/S : médecine sciences**



# **Syndromes coronariens aigus: un changement de paradigme** **Acute coronary syndromes: a change of paradigm**

Philippe Gabriel Steg

Volume 20, numéro 2, février 2004

URI : <https://id.erudit.org/iderudit/007664ar>

[Aller au sommaire du numéro](#)

Éditeur(s)

SRMS: Société de la revue médecine/sciences  
Éditions EDK

ISSN

0767-0974 (imprimé)  
1958-5381 (numérique)

[Découvrir la revue](#)

Citer cet article

Steg, P. G. (2004). Syndromes coronariens aigus: un changement de paradigme.  
*M/S : médecine sciences*, 20(2), 132–133.

> La nosologie, la prise en charge et le pronostic des formes aiguës de la maladie coronarienne ont changé radicalement ces dernières années. Traditionnellement, on opposait l'angine de poitrine d'effort, stable, à l'infarctus du myocarde, dont la forme caricaturale était une douleur de repos prolongée, accompagnée de troubles de la repolarisation voyant se succéder rapidement ondes T géantes, sus-décalage du segment ST, puis apparition d'ondes Q de nécrose. Ces anomalies cliniques et électrocardiographiques s'accompagnaient rapidement d'une élévation des enzymes cardiaques circulantes, créatine kinase (CK) et son isoenzyme spécifique du tissu cardiaque (CK-MB). Dans certains cas, la présentation clinique ou électrocardiographique pouvait être moins caricaturale, sans sus-décalage initial du segment ST et sans évolution vers l'onde Q. Enfin, on isolait des formes prémonitoires de l'infarctus, appelées syndromes de menace d'infarctus (ou angor instable), où les anomalies cliniques, électrocardiographiques et biochimiques pouvaient être moins marquées. Le traitement était essentiellement symptomatique, l'évolution hospitalière, fréquemment marquée par les troubles du rythme et l'insuffisance cardiaque, étant grevée d'une mortalité importante. Tout a changé depuis 20 ans, par la succession de plusieurs étapes :

- la démonstration, par M.A. De Wood, grâce aux premières coronarographies réalisées en phase aiguë d'infarctus, que les douleurs et le sus-décalage du segment ST étaient liés à une ischémie myocardique profonde, secondaire à une occlusion thrombotique habituellement complète et brutale d'une artère coronaire (alors que les autres tableaux cliniques sont plutôt associés à une occlusion incomplète);
- la mise en évidence du rôle de la rupture ou de l'érosion de la chape fibreuse des plaques d'athérome dans la genèse de la thrombose coronarienne aiguë, constamment observées dans les syndromes coronariens aigus;
- l'observation expérimentale selon laquelle, dans ce contexte d'occlusion coronarienne complète, la recanalisation coronarienne précoce, dans les toutes pre-

mières heures, était associée à une réduction de la taille de l'infarctus et, secondairement, à une réduction de la mortalité (Figure 1). Cette observation expérimentale a été confirmée dans de grands essais cliniques randomisés utilisant le traitement thrombolytique intraveineux. Au contraire, dans les autres formes aiguës de maladie coronarienne sans sus-décalage du segment ST à l'électrocardiogramme, la thrombolyse n'est pas associée à un bénéfice;

- la réalisation de grands essais cliniques randomisés - recrutant des milliers, voire des dizaines de milliers de patients - qui a permis de codifier de façon précise la prise en charge et le traitement des différentes formes cliniques de la maladie coronarienne aiguë [1, 2];
- la découverte de nouveaux marqueurs biochimiques de nécrose myocardique, les troponines - très sensibles et très spécifiques - a conduit à reconsidérer la définition de l'infarctus du myocarde, dans laquelle l'observation d'une élévation de troponine dans un contexte ischémique joue un rôle central [3].

En conséquence, la nosologie elle-même s'est modifiée: on parle désormais de syndromes coronariens

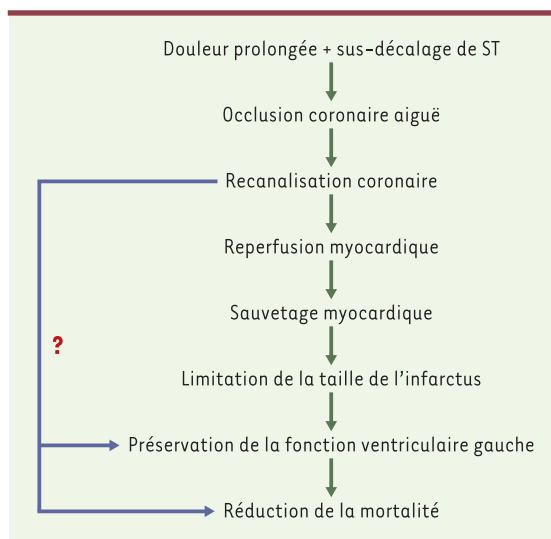


Figure 1. Modèle conceptuel du traitement des syndromes coronariens avec sus-décalage du segment ST.



aigus avec ou sans sus-décalage du segment ST. On sait également que leur évolution peut se faire vers les différentes formes d'infarctus ou d'angor instable (Figure 2). Cette nouvelle terminologie reflète une physiopathologie commune, et un traitement essentiellement similaire, à l'exception de la nécessité d'un traitement de reperfusion (thrombolyse intraveineuse ou angioplastie coronarienne en urgence) chez les patients ayant un sus-décalage du segment ST. Dans cette circonstance, les décisions thérapeutiques essentielles doivent être prises en urgence, le plus souvent sur la seule association de manifestations cliniques et électrocardiographiques, avant de disposer d'une confirmation biochimique du diagnostic, ou *a fortiori*, de l'existence d'ondes Q de nécrose. Du fait de la nécessité d'un traitement en urgence, la stratification initiale repose sur les seules données cliniques et

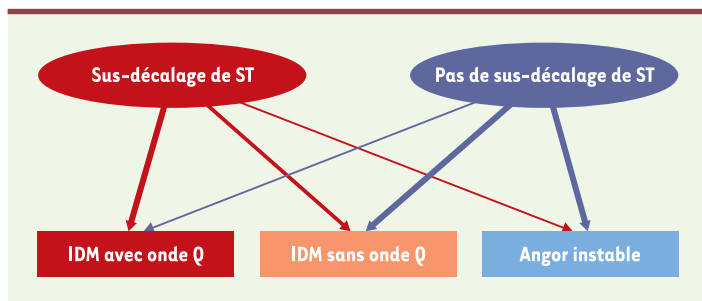
électrocardiographiques, la «frontière» ne passant pas entre infarctus et syndrome de menace, mais entre présence ou absence d'un sus-décalage du segment ST. Enfin, tout patient ayant, dans ce contexte ischémique, une élévation des marqueurs de nécrose, et notamment de la troponine, est désormais considéré comme ayant un infarctus du myocarde, ce qui aboutit à étendre substantiellement le champ de l'infarctus. L'évolution secondaire de certains infarctus vers la constitution d'une onde Q prend dès lors un caractère moins important qu'auparavant, dans la mesure où l'on dispose aujourd'hui de méthodes précises pour évaluer les principaux éléments du pronostic de l'infarctus: fonction ventriculaire gauche et extension des lésions coronariennes.

En résumé, tout a changé dans la conception, le traitement et le pronostic des formes aiguës de la maladie coronarienne, qui se présente maintenant en termes de sauvetage myocardique, recanalisation coronarienne, et blocage des fonctions plaquettaires. Les perspectives dessinées dans la série d'articles de *médecine/sciences* sur les syndromes coronariens aigus laissent néanmoins entrevoir des bouleversements potentiels encore plus profonds où «vulnérabilité de la plaque», «thérapies anti-infectieuses et anti-inflammatoires» et «thérapie cellulaire» pourraient bien devenir une réalité quotidienne pour les cardiologues de demain. ♦

#### Acute coronary syndromes: a change of paradigm

P.G. Steg

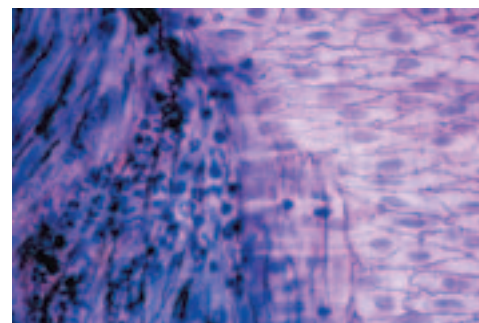
Service de chirurgie cardiaque,  
Hôpital Bichat, 16, rue Henri Huchard,  
75877 Paris Cedex 18, France.  
gabriel.steg@bch.ap-hop-paris.fr



**Figure 2. Évolution des syndromes coronariens aigus.** Les épaisseurs respectives de chacune des flèches reflètent approximativement la fréquence de chacune des situations cliniques. IDM: infarctus du myocarde.

#### RÉFÉRENCES

1. Van de Werf F, Ardissino D, Betriu A, *et al.* Management of acute myocardial infarction in patients with ST-segment elevation. *Eur Heart J* 2003; 24: 28-66.
2. Bertrand ME, Simoons ML, Fox KA, *et al.* Management of acute coronary syndromes in patients presenting without persistent ST-segment elevation. *Eur Heart J* 2002; 23: 1809-40.
3. Myocardial infarction redefined. A consensus document from the Joint European society of cardiology (ESC) and American college of cardiology (ACC) committee for the redefinition of myocardial infarction. *Eur Heart J* 2000; 21: 1502-13.



#### TIRÉS À PART

P.G. Steg