

M/S : médecine sciences



Urémie chronique et cancer des voies urinaires secondaires à la prise d'extraits végétaux utilisés en phytothérapie chinoise

Renal failure and urinary tract carcinoma secondary to the intake of certain Chinese herbal medicines

Jean-Louis Vanherweghem

Volume 18, Number 11, novembre 2002

URI: <https://id.erudit.org/iderudit/000465ar>

[See table of contents](#)

Publisher(s)

SRMS: Société de la revue médecine/sciences
Éditions EDK

ISSN

0767-0974 (print)
1958-5381 (digital)

[Explore this journal](#)

Cite this article

Vanherweghem, J.-L. (2002). Urémie chronique et cancer des voies urinaires secondaires à la prise d'extraits végétaux utilisés en phytothérapie chinoise. *M/S : médecine sciences*, 18(11), 1095–1101.

Article abstract

An outbreak of end stage renal disease (ESRD) observed in Belgium in some women after a slimming regimen including Chinese herbal medicine lead to the discovery of a new cause of renal interstitial fibrosis complicated by urinary tract carcinomas. The hallmark of the disease is an extensive interstitial fibrosis with atrophy and loss of the tubules. Clinical evidence of proximal tubular injury was given by studies of microproteinuria, aminoaciduria and neutral endopeptidase enzymuria. Bilateral removal of native kidneys and ureters in these patients with ESRD lead to the discovery of multifocal transitional cell carcinomas in the upper urinary tract in 46 % of them. The disease was related to the nephrotoxicity and carcinogenicity of aristolochic acids contained in the incriminated Chinese herbal medicines (*Aristolochia*), which may be present in a large variety of herbs used in traditional medicine.

> En 1993, en Belgique, une nouvelle cause de fibrose interstitielle rénale compliquée de tumeurs des voies urinaires, responsable d'insuffisance rénale rapidement progressive, a été identifiée chez des patientes qui avaient suivi un régime amaigrissant à base de plantes médicinales chinoises. La maladie a pu être attribuée à l'effet néphrotoxique et carcinogène des acides aristolochiques contenus dans les plantes chinoises incriminées (*Aristolochia*), dont une large variété est utilisée en phytothérapie traditionnelle. Ces observations ont ouvert la voie à diverses études cliniques, épidémiologiques et toxicologiques qui sont rapportées dans cet article. <

Urémie chronique et cancer des voies urinaires secondaires à la prise d'extraits végétaux utilisés en phytothérapie chinoise

Jean-Louis Vanherweghem



Département de Néphrologie, Dialyse et transplantation rénale, Hôpital Erasme, Université Libre de Bruxelles, 808, Route de Lennik, 1070 Bruxelles, Belgique

En 1993, nous avons rapporté le cas de quelques patientes qui avaient développé une insuffisance rénale définitive après avoir suivi un traitement amaigrissant contenant certains extraits pulvérisés d'herbes chinoises. Rapidement, nous avons suspecté [1] et démontré [2] qu'une des plantes prescrites, le *Stephania tetrandra* avait, en fait, été remplacé par une autre plante chinoise, l'*Aristolochia fangchi*, contenant des acides aristolochiques néphrotoxiques [3, 4]. Nous donnerons à cette nouvelle néphropathie le nom de néphropathie aux herbes chinoises (NHC), bien que cette terminologie soit encore l'objet d'un large débat.

Historique et épidémiologie

Dans le courant de l'année 1992, nous avons admis dans le département de Néphrologie de l'Hôpital Erasme, à Bruxelles (Belgique), deux patientes présentant une fibrose rénale interstitielle progressant rapidement vers l'insuffisance rénale terminale [1]. Des examens sanguins antérieurs montraient une fonction rénale normale deux ans auparavant. Entre cette période et l'apparition de la maladie rénale, les patientes avaient, toutes les deux, suivi un régime amaigrissant dans un même cabinet médical bruxellois, spécialisé en médecine « esthétique », actif depuis

plus de 15 ans sans avoir rencontré de problèmes médicaux particuliers.

Or, les praticiens de ce cabinet avaient modifié au cours de l'année 1990 la formule des gélules prescrites (un mélange d'inhibiteurs de l'appétit, de diurétiques, de tranquillisants et d'extraits végétaux laxatifs) en y introduisant des extraits pulvérisés de deux herbes chinoises, le *Stephania tetrandra* et le *Magnolia officinalis* [1]. Une enquête épidémiologique conduite en 1992 dans les autres centres bruxellois de dialyse nous a permis d'identifier sept autres patientes traitées de 1991 à 1992 pour une affection étiquetée « néphrite interstitielle chronique d'origine indéterminée ». Après vérification, il est apparu qu'elles avaient toutes suivi le traitement amaigrissant par les plantes chinoises [1]. À la suite de notre rapport, le *Stephania tetrandra* et le *Magnolia officinalis* ont été retirés du marché belge à la fin de l'année 1992. En 1998, une centaine de patientes atteintes de NHC étaient répertoriées en Belgique, 70 % d'entre elles étaient traitées par dialyse ou par transplantation rénale [5].

D'emblée, nous avons suspecté le remplacement du *Stephania tetrandra* par de l'*Aristolochia fang-chi* dans les poudres d'herbes chinoises délivrées en Belgique [1]. En effet, le *Stephania tetrandra* (Han Fang-ji) est



classé, en médecine traditionnelle chinoise, dans la même famille thérapeutique (les Fang-ji) que l'*Aristolochia Fang-chi* (Guang Fang-ji). De plus, l'aspect anatomo-pathologique de la maladie ressemblait à celui de la néphropathie des Balkans, pour laquelle une des hypothèses étiologiques suggérait l'exposition chronique des populations des villages où sévissait la pathologie à des céréales contaminées par des graines d'*Aristolochia clematis* [6]. Enfin, les *Aristolochias* contiennent des acides aristolochiques dont la néphrotoxicité, au moins aiguë, avait été expérimentalement [3] et cliniquement [4] démontrée dans le passé.

L'analyse chimique des poudres contenues dans les gélules prises par les patientes a confirmé, par l'absence de tétrandrine, que ces gélules ne contenaient pas de *Stephania* [1]. Cependant, la première recherche d'acides aristolochiques dans les gélules a échoué [1] sans doute par destruction de ceux-ci par les procédés d'extraction initialement utilisés [2]. En revanche, l'analyse phytochimique d'échantillons pulvérisés provenant de douze lots différents d'herbes chinoises délivrées en Belgique sous le nom de *Stephania tetrandra* a confirmé que la majorité de ces lots ne contenait pas de tétrandrine mais bien des acides aristolochiques ($0,65 \pm 0,56$ mg/g) [2].

Après la publication des cas initiaux [1], d'autres cas ont été rapportés dans divers pays [7-22] dans le contexte d'une cure d'amaigrissement, mais aussi en dehors de ce contexte (Tableau I).

Aspects cliniques et anatomopathologiques

En dehors de quelques cas qui se sont manifestés par un syndrome de Fanconi [13, 14, 20, 22], la majorité des cas ont été caractérisés par une insuffisance rénale chronique évoluant, pour 70 % d'entre eux, vers l'insuffisance rénale terminale nécessitant une dialyse itérative et/ou une transplantation rénale. Souvent, l'insuffisance rénale a été découverte fortuitement à l'occasion d'un examen sanguin de routine. En effet, la néphropathie ne s'accompagne ni d'albuminurie ni d'anomalies du sédiment urinaire. Histologiquement, la lésion principale est une fibrose interstitielle paucicellulaire avec atrophie tubulaire. Les glomérules sont relativement épargnés, mais il existe cependant un collapsus des capillaires, une fragmentation de la membrane basale et un épaississement fibreux de la capsule de Bowman [23, 24]. Un gonflement endothélial et un épaississement fibreux de la paroi des artéioles interlobulaires et efférentes ont également été observés [24]. Le processus de fibrose s'étendait également à la paroi urothéliale [23].

Association à des cancers des voies urinaires

Les acides aristolochiques sont connus, expérimentalement, pour leurs effets mutagènes et cancérigènes [25]. L'attention avait été attirée sur la présence d'atypies cellulaires de l'urothélium sur les pièces de néphrectomies réalisées lors de la transplantation rénale chez 4 patientes [23]. Des cas isolés d'urothéliomes ont ensuite été rapportés [16, 26, 27]. En conséquence, il est maintenant proposé aux patients atteints de NHC et traités par dialyse et transplantation de subir une urétéro-néphrectomie bilatérale des reins propres. Ce faisant, l'examen anatomopathologique des pièces opératoires a montré la présence de carcinomes urothéliaux du bassinet et/ou de l'uretère dans 4 cas sur 10 dans une série [28] et dans 18 cas sur 39 dans notre série [29].

Néphropathies expérimentales et tumeurs urothéliales induites par les acides aristolochiques

La néphrotoxicité des acides aristolochiques rapportée dans le passé concernait uniquement une forme aiguë de nécrose tubulaire [3, 4]. Les premières tentatives de reproduire expérimentalement la fibrose interstitielle échouèrent. Ainsi, l'administration orale d'acides aristolochiques (10 mg/kg, 5 jours par semaine, pendant 3 mois) induisit des tumeurs de l'estomac mais aucune fibrose de l'interstitium rénal [30]. En revanche, l'injection intrapéritonéale d'acides aristolochiques (0,1 mg/kg, 5 jours par semaine, pendant 17 à 21 mois) chez le lapin reproduisit une fibrose rénale interstitielle sévère ainsi que des tumeurs du tractus urinaire [31]. En nous inspirant du modèle expérimental de la ciclosporine, nous avons été capables d'induire, chez le rat Wistar mâle soumis à un régime hyposodé et auquel était administré quotidiennement pendant 35 jours par voie sous-cutanée 10 mg/kg d'acides aristolochiques, une insuffisance rénale, une fibrose interstitielle caractéristique et des tumeurs urothéliales [32].

Aspects physiopathologiques et toxicologiques

La néphrotoxicité et l'oncogénicité des plantes médicinales chinoises contenant des acides aristolochiques ne font plus de doute: nous avons démontré une corrélation positive entre la dose cumulée de plantes chinoises administrées aux patientes de notre cohorte et la sévérité de la maladie rénale mesurée par la pente de l'évolution de l'inverse de la créatinine-



némie au cours du temps [33]. Cette dose cumulée était également un facteur de risque significatif pour le développement d'un carcinome urothélial [29]. Au vu des lésions des artérols interlobulaires et afférentes décrites dans les observations initiales [23, 24], l'hypothèse d'une atteinte vasculaire primi-

tive avec ischémie tubulaire et fibrose interstitielle secondaire a été avancée [24]. Il faut cependant relever que les modèles expérimentaux [31, 32] reproduisent l'atrophie tubulaire et la fibrose interstitielle alors que les vaisseaux y sont parfaitement préservés.

Pays	Année de la description du premier cas	Nombre de cas	Contexte	Nom des plantes incriminées	Relation avec les acides aristolochiques	Manifestations rénales	Références
Belgique	1993	39	Régime amaigrissant	<i>Aristolochia fangchi</i>	AA-H et AA-ADN	IRC	[1, 2, 29] ^(a)
		15	Régime amaigrissant	<i>Aristolochia fangchi</i>	AA-ADN	IRC	[7, 39] ^(b)
		1	Douleurs articulaires	<i>Aristolochia fangchi</i>	AA-H	IRC	[8]
		1	Cure de jouvence	Mélange ^(c) prescrit à Shangai	AA-H et AA-ADN	IRC	[9]
France	1994	4	Régime amaigrissant	<i>Stephania tetrandra</i> (Arkomeia n° 28)	AA-H	IRC	[10, 11] ^(d)
Espagne	1996	1	Gêne abdominale	<i>Aristolochia pistolochia</i>		IRC	[12]
Japon	1997	5	Refroidissement des extrémités (3) Dermatite (1) Syndrome néphrotique (1)	<i>Akebia quinata</i> (Mokutsu) <i>Sinomenium acutum</i> (Boui)	AA-H	Fanconi	[13, 14] ^(e)
Royaume-Uni	1999	2	Eczéma, Hépatite B	<i>Akebia quinata</i> (Mutong)	AA-H + AA-ADN	IRC	[15, 16] ^(f)
		1		ND	AA-H	IRC	[17]
Taiwan	2000	12	Amaigrissement (1), Hépatite (1), Tonifiants (8), Arthralgies (1), Hypertension (1)	ND	?	IRC	[18]
		20	Amaigrissement (4), Hépatite (3), Tonifiants (10), Hypertension (2), Gêne abdominale (1)	ND	?	IRC	[19]
		1	Œdèmes	Mélange <i>Kidney Protection</i>	AA-H	Fanconi	[20]
États-Unis	2000	1	Lombalgies	ND (mélange de 5 plantes)	AA-H	IRC	[21]
Allemagne	2001	1	Prostatisme	<i>Akebia quinata</i>	AA-H	Fanconi	[22]

Tableau 1. Revue des cas publiés de néphropathies secondaires à la phytothérapie chinoise.

AA-H : démonstration de la présence d'acides aristolochiques dans les extraits végétaux incriminés;

AA-ADN : démonstration de la présence d'adduits de l'ADN formés par les acides aristolochiques dans le tissu rénal des patients; IRC: insuffisance rénale chronique; ND: non déterminé. Les nombres de cas sont indiqués entre parenthèses.

(a) Les cas initiaux de la référence [1] sont intégrés dans les 39 cas de la référence [29]. La référence [2] concerne AA-H et la référence [29] AA-ADN.

(b) La référence [39] démontre la présence d'AA-ADN dans 5 cas de la référence [7].

(c) Le mélange comprend: *Panax quinquefolius*, *Cynanchum otophyllum*, *Rubia yunnanensis*, *Rheum officinale* et *Nelumbo nucifera*.

(d) Les deux cas de la référence [10] sont repris dans la revue [11] qui mentionne la présence d'AA-H.

(e) La première publication dans une revue japonaise de 1997 est citée dans la référence [14]. La référence [13] démontre AA-H, ses 2 cas sont repris dans la revue [14].

(f) La référence [16] démontre la présence d'AA-ADN dans un des cas de la référence [15].

La structure cible: le tube proximal

La présentation clinique de certains cas sous forme d'un syndrome de Fanconi [13, 14, 20, 22] indiquerait le tube proximal comme cible primaire des acides aristolochiques. Effectivement, l'excrétion urinaire des protéines de petit poids moléculaire, étudiée chez 5 patients, est notablement augmentée [34]. De même, l'excrétion urinaire de l'endopeptidase neutre, une ectoenzyme de la bordure en brosse du tube proximal est diminuée, cette diminution étant corrélée à la réduction de la fonction rénale et à l'accroissement de la microprotéinurie tubulaire [35]. Le profil particulier de l'acido-aminoacidurie (augmentation de l'excrétion de la proline, de l'hydroxyproline et de la citrulline avec excrétion normale de glycine) indique que les acides aristolochiques pourraient affecter de manière préférentielle le système de transport à basse affinité de la proline dans la membrane de la bordure en brosse du tube proximal [36].

Dans un modèle expérimental chez le lapin, les lésions les plus précoces sont observées dans le segment S₃ du tube proximal des néphrons superficiels [31]. Chez le rat, l'atteinte tubulaire proximale a été confirmée par la glycosurie et la réduction de l'excrétion urinaire de la leucine aminopeptidase [32].

Sur des lignées cellulaires du rein d'opossum (cellules OK), un modèle *in vitro* de cellules tubulaires proximales, les acides aristolochiques inhibent l'endocytose de l'albumine et de la β 2-microglobuline parallèlement à la réduction de la mégaline constitutive du récepteur [37].

La molécule responsable: les acides aristolochiques

Les effets toxiques des plantes médicinales chinoises incriminées sont le plus probablement liés à leur contenu en acides aristolochiques. Certaines similitudes cliniques et anatomo-pathologiques entre la néphropathie des Balkans et la NHC ont fait évoquer une contamination possible des herbes chinoises pulvérisées par une mycotoxine, l'ochratoxine A. Cette hypothèse peut être écartée. La recherche d'ochratoxine A dans les gélules prises par nos patientes s'est révélée négative [1]. De plus, la recherche d'adduits d'ADN formés par l'ochratoxine dans le tissu rénal de 22 de nos patientes atteintes de NHC était négative dans 18 cas et ne dépassait pas le seuil de détection dans les 4 autres cas [29]. Dans une autre série de 5 patientes atteintes de NHC, les adduits d'ADN formés par l'ochratoxine étaient également indétectables dans 3 cas et à la limite de la détection dans les deux autres cas [38]. De plus, la détection de ces mêmes adduits était négative dans le tissu rénal de rats nourris pendant trois

mois avec les extraits végétaux pris par des patients de la cohorte belge [38].

En revanche, l'exposition à des acides aristolochiques des patientes de la cohorte belge a été clairement établie chez 5 d'entre elles [39] et confirmées chez 38 de nos patientes [29] et chez une patiente au Royaume-Uni [16] par la mise en évidence d'adduits d'ADN formés par les acides aristolochiques dans le tissu rénal prélevé lors des néphrectomies.

Leur mode d'action

Les acides aristolochiques I et II sont structurellement apparentés aux acides carboxyliques du nitrophénanthrène. Ils sont métaboliquement activés par nitroréduction en aristolactams I et II capables de former des adduits avec l'adénosine ou la guanosine de l'ADN (Figure 1) [40].

Ainsi, six ans après l'arrêt de l'exposition aux plantes chinoises, on retrouvait encore dans le tissu rénal des patientes de la cohorte belge: 1,2 à 16,6 par 10⁹ nucléotides normaux de 7 désoxy-adénosine-N⁶yl aristolactam I, 0,6 à 6,8 par 10⁹ nucléotides normaux de 7 désoxy-adénosine-N⁶yl aristolactam II et 0,4 à 8,2 par 10⁹ nucléotides normaux de 7 désoxy-guanosine-N²yl aristolactam I [29].

La toxicité tubulaire des acides aristolochiques pourrait être expliquée par cette altération de l'ADN cellulaire. En effet, dans le modèle des cultures cellulaires du tube proximal d'opossum [37], il existait une corrélation positive entre les doses d'acides aristolochiques introduits dans le milieu de culture et, d'une part, l'importance de la réduction de l'endocytose protéique et, d'autre part, la quantité d'adduits d'ADN formés par les aristolactams. Ces observations suggèrent que les modifications de l'ADN des cellules tubulaires par les acides aristolochiques ont altéré la synthèse protéique de la mégaline, récepteur de la bordure en brosse responsable de l'endocytose des microprotéines [37].

Les adduits d'ADN formés par les acides aristolochiques ont un effet pré-mutagénique. Dans les tumeurs induites expérimentalement chez le rat et chez la souris par les acides aristolochiques, une mutation du codon 61 du proto-oncogène Ha-ras a été démontrée [41]. Dans les tumeurs urothéliales des patientes atteintes de NHC, une surexpression de p53, suggérant une mutation de ce gène suppresseur de tumeur, a été documentée en corrélation avec la sévérité des atypies cellulaires [28]. Le rôle respectif des adduits d'ADN formés par les acides aristolochiques et la mutation de p53 dans la carcinogenèse associée à NHC reste à explorer, de même que la relation entre la toxicité tubulaire proximale et le développement de la fibrose intersti-

tielle. Pour ce dernier point, un relais immunologique a été suggéré: nous avons montré un ralentissement de la progression de l'insuffisance rénale par un traitement aux stéroïdes chez quelques patientes atteintes de NHC [33, 42]. Cet effet favorable peut étonner compte tenu du caractère pauci-cellulaire de la fibrose interstitielle caractéristique de cette néphropathie [23, 24]. Il faut cependant noter que les échantillons humains ont été souvent obtenus à des stades avancés de la néphropathie. En revanche, le modèle expérimental du rat montre un important infiltrat lymphocytaire au stade précoce [32]. Quoiqu'il en soit, le traitement par les stéroïdes a, au mieux, ralenti la progression de la néphropathie sans en modifier la nature irréversible [33].

L'expérience clinique indique d'importantes différences individuelles dans la susceptibilité à la toxicité des plantes chinoises. L'étude des mécanismes enzymatiques de l'activation métabolique par nitroréduction des acides aristolochiques a ouvert quelques perspectives explicatives: des préparations de microsomes sont capables, *in vitro*, de produire des adduits d'ADN par des acides aristolochiques [40, 43]. Ce modèle expérimental a permis de démontrer le rôle des cytochromes P450 A₁ et A₂ [40] et de la prostaglandine H synthétase [43] dans l'activation métabolique des acides aristolochiques. L'activation par la prostaglandine H synthétase pourrait expliquer la localisation préférentielle de l'effet toxique des acides aristolochiques dans le rein et les voies urinaires [43] tandis que le polymorphisme génétique du P450 pourrait expliquer les différences individuelles de susceptibilité [40].

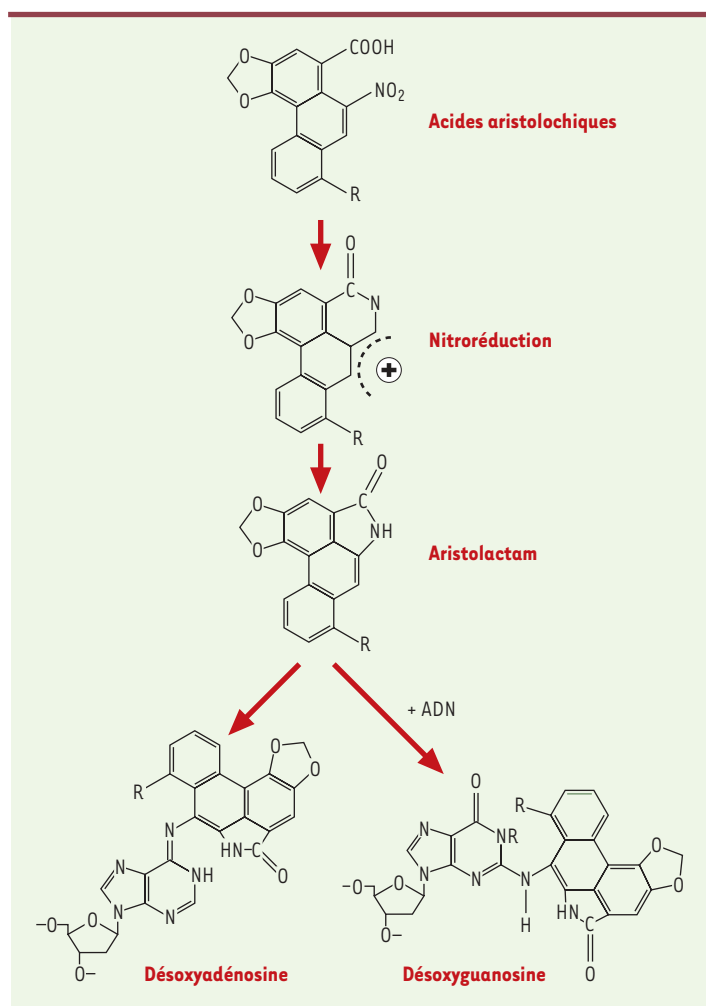


Figure 1. Métabolisme des acides aristolochiques : activation métabolique en aristolactams et formation d'adduits de l'ADN. Le radical R peut être OCH₃ pour les composés I et H pour les composés II. Les acides aristolochiques I ou II subissent une nitroréduction et sont transformés en aristolactam I ou II. En présence d'ADN, ils forment des adduits avec l'adénosine (7 désoxy-adénosine-N⁶yl aristolactam) ou la guanosine de l'ADN (7 désoxy-guanosine-N²yl aristolactam).

Conclusions

À la suite d'une « épidémie » d'insuffisances rénales survenant chez des patientes suivies dans un cabinet médical bruxellois spécialisé en cures d'amaigrissement, une nouvelle cause de fibrose rénale interstitielle compliquée de cancer des voies urinaires a été identifiée. Cette maladie a été attribuée aux acides aristolochiques contenus dans certaines plantes utilisées en médecine chinoise traditionnelle. Des cas similaires sont maintenant rapportés partout dans le monde. La *Food and Drug Administration* relève au moins 70 plantes et 14 différents mélanges d'herbes contenant des acides aristolochiques utilisés dans les médecines traditionnelles. Des cas, plus nombreux encore, sont donc à attendre. Par exemple, l'usage d'*Aristolochia* en médecine traditionnelle pourrait expliquer la fréquence particulièrement élevée de néphrites interstitielles chroniques dans la population indienne [44]. Sur le plan de la physiologie et de la biologie, les acides aristolochiques ouvrent des voies nouvelles d'exploration expérimentale de la fibrogenèse et de la tumorigenèse dont l'intérêt pour la pathologie humaine est maintenant évident. Enfin, l'identification de complications particulièrement graves (urémies terminales, cancers des voies urinaires) secondaires à des traitements par des plantes médicinales soulèvent de sérieuses questions en terme de santé publique. Si le mythe de la nature bienfaisante résistera sans doute à ces évidences scientifiques, il n'en reste pas moins que les autorités sanitaires devraient exiger que les remèdes dit « naturels » soient soumis aux mêmes contrôles de qualité, de toxicité et de conformité que les autres médicaments [45]. ♦

SUMMARY

Renal failure and urinary tract carcinoma secondary to the intake of certain Chinese herbal medicines

An outbreak of end stage renal disease (ESRD) observed in Belgium in some women after a slimming regimen including Chinese herbal medicine lead to the discovery of a new cause of renal interstitial fibrosis complicated by urinary tract carcinomas. The hallmark of the disease is an extensive interstitial fibrosis with atrophy and loss of the tubules. Clinical evidence of proximal tubular injury was given by studies of microproteinuria, aminoaciduria and neutral endopeptidase enzymuria. Bilateral removal of native kidneys and ureters in these patients with ESRD lead to the discovery of multifocal transitional cell carcinomas in the upper urinary tract in 46 % of them. The disease was related to the nephrotoxicity and carcinogenicity of aristolochic acids contained in the incriminated Chinese herbal medicines (*Aristolochia*), which may be present in a large variety of herbs used in traditional medicine. ♦

RÉFÉRENCES

1. Vanherweghem JL, Depierreux M, Tielemans C, et al. Rapidly progressive interstitial renal fibrosis in young women : association with slimming regimen including Chinese herbs. *Lancet* 1993 ; 341 : 387-91.
2. Vanhaelen M, Vanhaelen-Fastre R, But P, Vanherweghem JL. Identification of aristolochic acid in Chinese herbs. *Lancet* 1994 ; 343 : 174.
3. Mengs U. Acute toxicity of aristolochic acid in rodents. *Arch Toxicol* 1987 ; 59 : 328-31.
4. Jackson L, Kofman S, Weiss A, Brodovsky H. Aristolochic acid [NSC-50413] : phase I clinical study. *Cancer Chemother* 1964 ; 42 : 35-7.
5. Vanherweghem JL. Misuse of herbal remedies : the case of an outbreak of terminal renal failure in Belgium (Chinese herbs nephropathy). *J Altern Compl Med* 1998 ; 4 : 9-13.
6. Stephanovic V, Polenakovic MH. Balkan nephropathy : kidney disease beyond the Balkans. *Am J Nephrol* 1991 ; 11 : 1-11.
7. Reginster F, Jadoul M, Van Ypersele De Strihou C. Chinese herbs nephropathy : presentation, natural history and fate after transplantation. *Nephrol Dial Transpl* 1997 ; 12 : 81-6.
8. Vanherweghem JL, Cuykens JJ, Vandenberg P, Bouman KP, Hagers Y. Valvular heart disease and Chinese herb nephropathy. *Lancet* 1998 ; 351 : 991.
9. Gillerot G, Jadoul M, Arlt VM, et al. Aristolochic acid nephropathy in a Chinese patient : time to abandon the term « Chinese Herbs Nephropathy ». *Am J Kidney Dis* 2000 ; 38 : E 26.
10. Pourrat J, Montastruc JL, Lacombe JL, Cisterne JM, Rascol O, Dumazer P. Néphropathie associée à des herbes chinoises : 2 cas. *Presse Med* 1994 ; 23 : 1669.
11. Stengel B, Jones E. Insuffisance rénale terminale associée à la consommation d'herbes chinoises en France. *Néphrologie* 1998 ; 19 : 15-20.
12. Pêna JM, Borrás M, Ramos J, Montoliu J. Rapidly progressive interstitial renal fibrosis due to a chronic intake of a herb (*Aristolochia pistolochia*) infusion. *Nephrol Dial Transpl* 1996 ; 11 : 1359-60.
13. Tanaka A, Nishida R, Maeda K, Sugawara A, Kuwahara T. Chinese herb nephropathy in Japan presents adult onset Fanconi syndrome : could different components of aristolochic acids cause a different type of Chinese herb nephropathy ? *Clin Nephrol* 2000 ; 53 : 301-6.
14. Tanaka A, Nishida R, Yoshida T, Koshikawa M, Goto M, Kuwahara T. Outbreak of Chinese herb nephropathy in Japan : are there any difference from Belgium ? *Intern Med* 2001 ; 40 : 296-300.
15. Lord GM, Tagore R, Cook T, Gower P, Pusey CD. Nephropathy caused by Chinese herbs in the UK. *Lancet* 1999 ; 354 : 481-2.
16. Lord GM, Cook T, Arlt VM, Schmeiser HH, Williams G, Pusey CD. Urothelial malignant disease and Chinese herbal nephropathy. *Lancet* 2001 ; 358 : 1515-6.
17. Cronin AJ, Maidment G, Cook T, et al. Aristolochic acid as a causative factor in a case of Chinese herbal nephropathy. *Nephrol Dial Transpl* 2002 ; 17 : 524-5.
18. Yang CS, Lin CH, Chang SH, Hsu HC. Rapidly progressive fibrosing interstitial nephritis associated with Chinese herbal drugs. *Am J Kidney Dis* 2000 ; 35 : 313-8.
19. Chang CH, Wang YM, Yang AH, Chiang SS. Rapidly progressive interstitial renal fibrosis associated with Chinese herbal medications. *Am J Nephrol* 2001 ; 21 : 441-8.
20. Yang SS, Chu P, Lin YF, Chen A, Lin SH. Aristolochic acid-induced Fanconi's syndrome and nephropathy presenting as hypokalemic paralysis. *Am J Kidney Dis* 2002 ; 39 : E 14.
21. Meyer MM, Chen TP, Bennet WM. Chinese herb nephropathy. *BUMC Proc* 2000 ; 13 : 334-7.
22. Krumme B, Endmeir R, Vanhaelen M, Walb D. Reversible Fanconi syndrome after ingestion of a Chinese herbal « remedy » containing aristolochic acid. *Nephrol Dial Transpl* 2001 ; 16 : 400-2.
23. Cosijns JP, Jadoul M, Squifflet JP, et al. Chinese herbs nephropathy : a clue to Balkan endemic nephropathy ? *Kidney Int* 1994 ; 45 : 1680-8.
24. Depierreux M, Van Damme B, Vanden Houte K, Vanherweghem JL. Pathologic aspects of a newly described nephropathy related to the prolonged use of Chinese herbs. *Am J Kidney Dis* 1994 ; 24 : 172-80.
25. Mengs U, Lang W, Poch JA. The carcinogenic action of aristolochic acid in rats. *Arch Toxicol* 1982 ; 51 : 107-19.
26. Cosyns JP, Jadoul M, Squifflet JP, Van Cangh PJ, Van Ypersele De Strihou C. Urothelial malignancy in nephropathy due to Chinese herbs. *Lancet* 1994 ; 344 : 188.
27. Vanherweghem JL, Tielemans C, Simon J, Depierreux M. Chinese herbs nephropathy and renal pelvic carcinoma. *Nephrol Dial Transpl* 1995 ; 10 : 270-3.
28. Cosyns JP, Jadoul M, Squifflet JP, Wese FX, Van Ypersele De Strihou C. Urothelial lesions in Chinese herb nephropathy. *Am J Kidney Dis* 1999 ; 33 : 1011-7.
29. Nortier J, Muniz Martinez MC, Schmeiser HH, et al. Urothelial carcinoma associated with the use of a Chinese herb (*Aristolochia fangchi*). *N Engl J Med* 2000 ; 342 : 1686-92.
30. Cosyns JP, Goebbels RM, Liberton V, Schmeiser HH, Bieler CA, Bernard AM. Chinese herbs nephropathy associated slimming regimen induces tumours in the



- forestomach but not interstitial nephropathy in rats. *Arch Toxicol* 1998 ; 72 : 738-43.
31. Cosyns JP, Dehoux JP, Guiot Y, et al. Chronic aristolochic acid toxicity in rabbits : a model of Chinese herb nephropathy ? *Kidney Int* 2001 ; 59 : 2164-73.
32. Debelle FD, Nortier J, Deprez E, et al. Aristolochic acids induce chronic renal failure with interstitial fibrosis in salt depleted rats. *J Am Soc Nephrol* 2002 ; 13 : 431-6.
33. Muniz Martinez MC, Nortier J, Vereerstraeten P, Vanherweghem JL. Progression rate of Chinese herb nephropathy : impact of *Aristolochia fangchi* ingested dose. *Nephrol Dial Transpl* 2002 ; 17 : 408-12.
34. Kabanda A, Jadoul M, Lauwerys R, Bernard A, Van Ypersele De Strihou C. Low molecular weight proteinuria in Chinese herbs nephropathy. *Kidney Int* 1995 ; 48 : 1571-6.
35. Nortier JL, Deschodt-Lanckman MM, Simon S, et al. Proximal tubular injury in Chinese herb nephropathy : monitoring by neutral endopeptidase enzymuria. *Kidney Int* 1997 ; 51 : 288-93.
36. Tanaka A, Nishida R, Yokoi H, Kuwahara T. The characteristic pattern of aminoaciduria in patients with aristolochic acid-induced Fanconi syndrome : could iminoaciduria be the hallmark of this syndrome ? *Clin Nephrol* 2000 ; 54 : 198-202.
37. Lebeau C, Arlt VM, Schmeiser HH, et al. Aristolochic acid impedes endocytosis and induces DNA adducts in proximal tubule cells. *Kidney Int* 2001 ; 60 : 1332-42.
38. Arlt VM, Pfohl-Leszkowicz A, Cosyns JP, Schmeiser HH. Analyses of DNA adducts formed by ochratoxin A and aristolochic acid in patients with Chinese herbs nephropathy. *Mutat Res* 2001 ; 494 : 143-50.
39. Schmeiser HH, Bieler CA, Wiessler M, Van Ypersele De Strihou C, Cosyns JP. Detection of DNA adducts formed by aristolochic acid in renal tissue from patients with Chinese herbs nephropathy. *Cancer Res* 1996 ; 56 : 2025-8.
40. Stiborova M, Frei E, Wiessler M, Schmeiser HH. Human enzymes involved in the metabolic activation of carcinogenic aristolochic acids : evidence for reductive activation by cytochromes P4501A1 and 1A2. *Chem Res Toxicol* 2001 ; 14 : 1128-37.
41. Schmeiser HH, Scherf HR, Wiessler M. Activating mutations at codon 61 of the *c-Ha-ras* gene in thin tissue sections of tumors induced by aristolochic acid in rats and mice. *Cancer Lett* 1991 ; 59 : 139-43.
42. Vanherweghem JL, Abramowicz D, Tielemans C, Depierreux M. Effects of steroids on the progression of renal failure in chronic interstitial renal fibrosis : a pilot study in Chinese herb nephropathy. *Am J Kidney Dis* 1996 ; 27 : 209-15.
43. Stiborova M, Frei E, Breuer A, Wiessler M, Schmeiser HH. Evidence for reductive activation of carcinogenic aristolochic acids by prostaglandin H synthetase-³²P- postlabeling analysis of DNA adduct formation. *Mutat Res* 2001 ; 493 : 149-60.
44. Vanherweghem JL. *Aristolochia* sp and chronic interstitial nephropathies in Indians. *Lancet* 1997 ; 349 : 1399.
45. Vanherweghem JL. Nephropathy and herbal medicine. *Am J Kidney Dis* 2000 ; 35 : 330-2.

TIRÉS À PART

J.L. Vanherweghem